

Açık Açılı Glokomda Selektif Lazer Trabeküloplastinin Göz İçi Basıncı, Santral Kornea Kalınlığı ve Kornea Endotel Hücre Analizi Üzerine Etkisi

The Effect of Selective Laser Trabeculoplasty on Intraocular Pressure, Central Corneal Thickness and Corneal Endothelial Cell Analysis in Open Angle Glaucoma

Ömer KARTI¹, Tümay ÖZÇAM¹, Bora YÜKSEL², Tuncay KÜSBECİ²

ÖZ

Amaç: Selektif lazer trabeküloplastisi (SLT) 'nin göz içi basıncı (GİB), santral kornea kalınlığı (SKK) ve kornea endotel hücre analizi üzerine olan kısa dönem etkilerini araştırmak.

Gereç ve Yöntem: Otuz primer açık açılı glokom hastasının 30 gözü çalışmaya dahil edildi. SLT tüm hastalarda 360 derecelik trabeküler ağa uygulandı. Korneal endotel hücre analizi, SKK ve GİB ölçümleri SLT öncesi yanısıra SLT'den 1 hafta ve 1 ay sonra yapıldı.

Bulgular: Otuz hastanın 13'ü erkek (%43.3), 17'si kadın idi (%56.7). Hastaların yaş ortalaması 70.03 ± 8.4 yıl idi. SLT sonrası 1. saatte GİB artmış olmasına rağmen, izlem sırasında GİB'de istatistiksel olarak anlamlı azalma vardı (p<0.05). SLT sonrası endotel hücre analizi başlangıç ölçümleriyle karşılaştırıldığında, istatistiksel olarak anlamlı fark bulunmadı (p>0.05). Takip süresince SKK'da hafif bir artış olmasına rağmen, SLT öncesi ve sonrası değerler arasındaki fark istatistiksel olarak anlamlı değildi (p>0.05).

Sonuç: Bu çalışma; SLT'nin 1. hafta ve 1. ayda göz içi basıncında belirgin bir düşüş sağladığını göstermektedir. Ayrıca, SLT'nin kornea endotel hücre işlevleri ve SKK üzerine olumsuz bir etkisi gözlenmemiştir. Bulgularımızı doğrulamak için başka çalışmalara ihtiyaç vardır.

Anahtar Kelimeler: Açık açılı glokom, kornea endotel hücreleri, santral kornea kalınlığı, selektif lazer trabeküloplastisi.

ABSTRACT

Purpose: To investigate the short term effects of selective laser trabeculoplasty (SLT) on the intraocular pressure (IOP), central corneal thickness (CCT) and corneal endothelial cell analysis.

Materials and Methods: Thirty eyes of 30 primary open angle glaucoma (OAG) patients were included in this study. SLT was performed on all patients at 360 degrees of trabecular meshwork. Corneal endothelial cell analysis, CCT and IOP measurements were performed at baseline before SLT as well as 1 week and 1 month after SLT.

Results: Thirteen of 30 patients were male (43.3%) and 17 were female (56.7%). The mean age of the patients was 70.03 ± 8.4 years. Although IOP increased at the first hour following SLT, a statistically significant decrease occurred during follow-up (p<0.05). No significant difference was found in corneal endothelial cell analysis after SLT when compared with baseline measurements (p>0.05). Although a slight increase in CCT was observed during follow-up, the difference between pre-and post- SLT values was not statistically significant (p>0.05).

Conclusions: This study demonstrated that SLT provides a significant decrease in IOP at the 1 st week and 1 st month after the procedure. Also, no harmful effect was observed on endothelial cell function and CCT. Further studies are necessary to confirm our findings.

Key Words: Central corneal thickness, corneal endothelial cell, open angle glaucoma, selective laser trabeculoplasty.

1- Uz. Dr., İzmir Bozyaka Eğitim Araştırma Hastanesi, Göz Hastalıkları, İzmir, Türkiye

2- Doç. Dr., İzmir Bozyaka Eğitim Araştırma Hastanesi, Göz Hastalıkları, İzmir, Türkiye

Geliş Tarihi - Received: 17.06.2018

Kabul Tarihi - Accepted: 11.12.2018

Glo-Kat 2019; 14: 42-46

Yazışma Adresi / Correspondence Adress:

Ömer KARTI

İzmir Bozyaka Eğitim Araştırma Hastanesi, Göz Hastalıkları, İzmir, Türkiye

Phone: +90 505 598 5685

E-mail: kartiomer@gmail.com

GİRİŞ

Selektif lazer trabeküloplasti (SLT) açık açılı glokomu (AAG) ve oküler hipertansiyonu bulunan hastalarda göz içi basıncını (GİB) düşürmek için primer veya destekleyici tedavi olarak kullanılabilen etkili ve güvenilir bir yöntemdir. Etki mekanizması halen belirsizliğini sürdürse de trabeküler dışı akımı kolaylaştıran bir dizi biyolojik olayı başlatarak GİB'ni düşürdüğü ileri sürülmüştür.¹⁻⁷ SLT seçici olarak pigmente trabekülüm hücrelerini hedef alır ve komşu dokulara zarar vermez. Ancak, GİB'nda yükselme, bulanık görme, oküler iritasyon ve iritis gibi genellikle birkaç günde düzelen, az sayıda komplikasyonu bulunmaktadır. Kalıcı kornea ödemi gibi komplikasyonlar enderdir ve olgu sunumlarını içermektedir.⁸⁻¹⁴ Klinik çalışmalar ve kadavra çalışmaları büyük oranda SLT'nin trabeküler ağa olan etkileri üzerine odaklanmıştır. Literatürde SLT'nin kornea endoteli ve santral kornea kalınlığı (SKK) üzerine etkisi ile ilgili az sayıda çalışma bulunmaktadır. Bu çalışmaların sonuçları da çelişkilidir.¹⁵⁻¹⁸ Bu nedenle çalışmamızda; AAG'lu gözlerde SLT'nin GİB, SKK ve kornea endoteli üzerine olan kısa süreli etkilerini incelemeyi amaçladık.

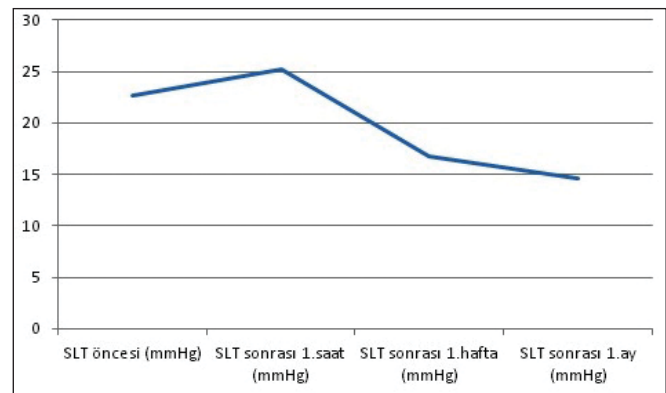
GEREÇ VE YÖNTEM

Çalışmamız Ağustos-Aralık 2017 tarihleri arasında kliniğimizin glokom biriminde yapılmıştır. Çalışma süresince Helsinki Deklarasyonu ilkelerine uyuldu ve etik kurul onamı alındı. Çalışma kapsamına AAG (primer açık açılı, pigmenter ve psödoeksfoliatif glokom) nedeniyle tedavi alan 30 hastanın 30 gözü alındı. AAG tanısı; tedavisiz GİB>21 mmHg olması, ön kamara açısının açık olması, glokoma özgül optik sinir başı değişiklikleri (çukurluk/disk oranı > 0.5 veya iki göz arasındaki cup/disk oranı farkı > 0.2 ve nöroretinal rimde inceltme) ile tipik görme alanı bulguları (lokalize defekt, parasantral skotom, Bjerrum skotomu, nazal step, temporal sektör defekti ve yaygın defekt) ve optik koherans tomografi bulgularının gösterilmesi ile konuldu. Kornea patolojisi olan, cerrahi geçirmiş ya da SLT yapılmış hastalar çalışma dışı bırakıldı. SLT, anti-glokomatöz ilaç gereksinimini azaltmak amacıyla, GİB düşürücü bir tedavi olarak katılımcılara önerildi. Başlangıçtaki GİB ölçümü sonrası, tüm hastalara tek seansta (Q-switched Nd:YAG lazer, Ellex Tango SLT& ND:Yag lazer sistem) SLT işlemi uygulandı. Hastanın SLT işlemi yapılacak gözüne anestezi damla sonrası (%0.5 proparakain) Latina tek aynalı gonio-lazer lensi yerleştirildi. Helyum-Neon hedef ışığı trabeküler ağ üzerine odaklandı. Lazerin spot büyüklüğü 400 µm ve enerjisi başlangıçta 0.8 mJ'e ayarlandı. Lazer atışı sırasında kavitasyon kabarcığının ortaya çıkması durumunda, lazer enerjisi 0,1 mJ aralıklarla azaltılarak kabarcık oluşumunun izlenmediği enerji düzeyinde işleme devam edildi. Lazer atışı sırasında kavitasyon kabarcığının izlenmemesi durumunda ise lazer enerjisi kabarcık gözlenene kadar 0.1 mJ'lik aralıklarla yükseltildi.

SLT tüm hastalarda birbiriyle çakışmayan ve ortalama 90-100 spot olacak şekilde 360 derece uygulandı. İşlem tek bir cerrah tarafından gerçekleştirildi (TÖ). SLT sonrası topikal steroid (deksametazon %0.1) 5 gün süreyle günde 4 kez uygulandı. Hastalardan SLT öncesinde kullandıkları anti-glokomatöz damlalarına devam etmeleri istendi. GİB, SLT öncesi, SLT sonrası 1.saat, 1.hafta ve 1.ayda Goldmann aplanasyon tonometresi kullanılarak ölçüldü. Kornea endotel hücre analizi ise SLT öncesi ve SLT sonrası 1.hafta ve 1.ayda deneyimli bir teknisyen tarafından non-kontakt speküler mikroskopi (Nidek CEM 530) cihazı ile yapıldı. Kornea endotel hücre analizinde; hücre yoğunluğu (hücre/mm²), ortalama hücre alanı (µm²), standart sapma (µm²), değişkenlik katsayısı (%), en küçük hücre alanı (µm²), en büyük hücre alanı (µm²) ve hegzagonalite (%) değerleri incelendi. İstatistiksel analiz için SPSS (Statistical Package for Social Sciences) 21 sürümü kullanıldı. Tanımlayıcı istatistiksel yöntemler (ortalama ve standart sapma) yanı sıra; SLT yapılan gözlerde GİB, SKK ve kornea endotel hücre analiz değerlerindeki değişimin anlamlılığı paired sample t testi ile değerlendirildi. İstatistiksel anlamlılık düzeyi p < 0.05 olarak kabul edildi.

BULGULAR

Çalışmaya alınan 30 hastanın 13'ü erkek (%43.3), 17'si kadın idi (%56.7). Hastaların ortalama yaşı 70.03 ± 8.4 yıl idi (52-84). Hastaların 22'si psödoeksfoliatif, 6'sı primer açık açılı ve 2'si pigmenter glokom tanısı ile glokom biriminde izlenmekteydi. Ortalama GİB, SLT öncesi 22.6 ± 4.70 mm Hg idi. SLT sonrası 1.saatte ortalama GİB değeri (25.26 ± 7.49 mm Hg) lazer öncesine göre istatistiksel olarak anlamlı derecede yüksek iken (p=0.002, paired t testi), SLT sonrası 1.hafta (16.70 ± 4.15 mm Hg) ve 1.ayda (14.63 ± 3.04 mm Hg) ortalama GİB değerleri lazer öncesine göre anlamlı derecede düşük saptandı (sırasıyla; p=0.001 ve p=0.041, paired t testi) (**Grafik 1**). SLT sonrası 1.hafta ve 1.ay korneal hücre endotel analizi ve SKK değerleri, lazer öncesi değerler ile karşılaştırıldığında istatistiksel olarak anlamlı farklılık bulunmadı (**Tablo 1**).



Grafik 1. Selektif lazer trabeküloplasti sonrası göz içi basıncı değişimi.

Tablo 1. Selektif lazer trabeküloplasti öncesi ve sonrası speküler mikroskopi ve santral kornea kalınlığı değerleri.					
	SLT öncesi	SLT sonrası 1.hafta	SLT sonrası 1.ay	P _{1*}	P _{2*}
Hücre yoğunluğu (hücre/mm ²)	2063.2 ± 546.5	1986.3 ± 596.2	1891.2 ± 517.5	0.517	0.069
Ortalama hücre alanı (µm ²)	562.5 ± 166.2	558.4 ± 211.7	584.4 ± 231.5	0.917	0.620
Standart sapma (µm ²)	186.5 ± 64.0	170.6 ± 75.0	168.6 ± 51.3	0.143	0.128
Değişkenlik katsayısı (%)	31.6 ± 4.7	31.4 ± 5.9	32.0 ± 7.1	0.918	0.923
En büyük hücrenin alanı (µm ²)	1292.0 ± 353.1	1346.1 ± 422.4	1366.8 ± 406.3	0.570	0.422
En küçük hücrenin alanı (µm ²)	176.0 ± 21.3	168.2 ± 29.2	170.5 ± 41.4	0.111	0.500
Hekzagonalite (%)	66.6 ± 7.4	67.9 ± 9.5	67.1 ± 5.4	0.564	0.747
Santral kornea kalınlığı (µm)	538.9 ± 39.4	545.0 ± 38.5	544.7 ± 33.3	0.181	0.292
*paired t testi; p ₁ , SLT öncesi ile SLT sonrası 1.hafta; p ₂ , SLT öncesi ile SLT sonrası 1.ay.					

TARTIŞMA

SLT, GİB'i düşürmek için yaygın olarak kullanılan bir tedavi yöntemidir. Ancak, her hastada etkili olmayabilir, ayrıca GİB düşürücü etkisi zamanla azalma gösterebilmektedir. Yapılan çalışmalarda; SLT sonrası ortalama GİB düşüş oranı; 6 ayda %21.8-29.4^{8,19-21}, 12. ayda %16.9-31.9^{3,20,22-24}, 2. yılda %7.7-27.8^{20,22,25}, 3. yılda %24.5-25^{20,22}, 4.yılda %23.1-29.3^{20,22}, 5. yılda %22.6-32.1^{20,26} ve 6. yılda %22.8²⁰ olarak bildirilmiştir. Dört yıllık başarı oranını; Gracner ve arkadaşları²⁰ %58, Weinand ve arkadaşları²² %44, Juzych ve arkadaşları²⁷ %32 ve Ayala ve arkadaşları²⁸ ise %24 olarak bildirmektedir. Farklı başarı oranları; lazerin uygulandığı trabeküler ağ alanının farklı olmasından kaynaklanabilir. Nagar ve arkadaşları²⁹ oküler hipertansiyonu ve AAG'u bulunan hastaları, lazer uygulama alanına göre 3 gruba (90°, 180° ve 360°) ayırmış ve 1 yıllık GİB takibi izlem sonuçlarını yayınlamıştır. Trabeküler ağ boyunca 360° lazer uygulanan gözlerde, 90° uygulanan gözlerle oranla daha belirgin GİB düşüşü saptamıştır. GİB düşüşü, 360° lazer uygulanan gözlerde, 180° uygulanan gözlerle göre daha belirgin olmakla birlikte, aradaki fark istatistiksel olarak anlamlı değildir. Akyol ve arkadaşlarının çalışmasında ise, 180 derece ve 360 derece lazer uygulanan gözler arasında GİB'i oranları açısından anlamlı fark saptanmamıştır.³⁰ Çalışmamızda; tüm hastalara 360° SLT yapılmış olup; 1.ay sonunda, lazer öncesine kıyasla ortalama %34 oranında bir GİB düşüşü saptandı.

Yapılan çalışmalarda; SLT'nin GİB'na etkisi yanı sıra; işlem sonrası korneada geçici değişiklikler izlenmiştir.³¹⁻³⁶ Moubayed ve arkadaşları³⁴ SLT'den bir hafta sonra 2 olguda merkezde kornea ödemi izlemiş; bu ödemin topikal steroid kullanımı ile 2-4 ayda gerilediğini, bir olguda ise sub-epitelial bulanıklık kaldığını bildirmişlerdir. Regina ve arkadaşları³⁵ ise benzer şekilde SLT sonrası 2 olguda gelişen santral korneal ödemin steroid kullanımıyla gerilediğini, ancak; merkezde bulanıklık ve incelleme kaldığını

bildirmişlerdir. Çalışmamızda; SLT'ye bağlı geçici veya kalıcı kornea ödemi ya da bulanıklıkla karşılaşmadık.

SLT'nin kornea endotelini etkilediği ileri sürülmüş ve bununla ilgili çalışmalar literatürde yer almıştır. Ong ve arkadaşları³¹ SLT'den hemen sonra speküler mikroskopide karanlık noktalar göstermiştir. Bu karanlık noktaların; normal korneada da görülebileceği gibi kornea ödemi, epitel altındaki yangısal hücreler ya da endotel hücre zedelenmesine bağlı da olabileceğini bildirmiştir. Bu karanlık noktaların, inflamatuvar sürecin gerilemesiyle kaybolduğunu göstermiştir. White ve arkadaşları³² 180° SLT uyguladığı 10 hastalık serilerinde; kornea endotel hücre yoğunluğunun SLT öncesi (2276 ± 199 hücre/mm²), SLT'den 1 saat sonra (2237±211 hücre/mm²) ve 6 hafta sonra (2278±242 hücre/mm²) anlamlı bir değişiklik göstermediğini bildirmişlerdir. Bununla birlikte; SLT sonrası biyomikroskopide, endotelde yaygın, ince, noktasal değişiklikler izlenmiş ve bu değişikliklerin 6.ayda yok olduğu bildirilmiştir. Ayrıca; speküler mikroskopide saptanamayan ancak konfokal mikroskopide gözlenen morfolojisini korumuş korneal endotel hücre alanlarına karşılık gelen belirgin hiper-reflektif alanlar raporlanmıştır. White ve arkadaşları³² bu değişikliklerin; dikkatsiz lazer uygulamasının korneaya zarar vermesine ya da lazer işlemi esnasında ortaya çıkan kabarcıkların korneaya dokunmasıyla hücre zedelenmesi ve fokal birikimlere bağlı olabileceğini bildirmişlerdir. Tavşan deneylerinde; SLT sonrası birkaç gün boyunca, hüme aköze serbest oksijen radikali salımının tetiklenebileceği bunun da endotelde yaygın değişikliklere neden olabileceği ileri sürülmüştür.³³ Lee ve arkadaşları ise¹³ 111 AAG'lu gözde endotel hücre yoğunluğunda geçici bir düşüş saptamışlardır. SLT sonrası 1.haftada istatistiksel olarak anlamlı oranda azalan endotel hücre yoğunluğunun işlemden 1 ay sonra lazer öncesine döndüğünü bildirmişlerdir. Hücrelerdeki bu geçici düşüşün spesifik mikroskopideki karanlık alanlardan kaynaklandığını, muhtemelen endotele yangısal hücre birikimi veya endotel hücrelerini Descemet zarından ayıran

hücre ödemine bağlı speküler mikroskopi hatasından kaynaklanabileceğini ileri sürmüştür. Benzer geçici değişikliklerin stromal keratitlerde, anterior üveitlerde ve yüzeysel keratopatilerde de görülebileceği belirtilmiştir. Çalışmamızda ise SLT'den sonra 1.hafta ve 1.ayda endotel hücre yoğunluğunda SLT öncesi değerlere göre hafif bir düşüş izlenmesine karşın, bu fark istatistiksel olarak anlamlı değildi.

Literatürde, SLT'nin SKK üzerine olan etkisi ile ilgili çelişkili yorumlar bulunmaktadır. Lee ve arkadaşları¹³ SLT sonrası 1.haftada SKK'nın (543.9 ± 40.2 mikron) SLT öncesine (549.4 ± 37.6 mikron) anlamlı derecede incelendiğini göstermiştir. Ancak bu azalmanın geçici olduğunu, SLT sonrası 1.ayda artarak (546.2 ± 38.1) SLT öncesi değere yaklaştığını bildirmişlerdir. Yazarlar, lazer enerjisinin kornea stromasına yayılmasıyla lazer termokeratoplastideki benzer biçimde, stromadaki kollajen liflerin ısıya bağlı geçici kontraksiyonu sonucu olabileceğini ileri sürmüşlerdir. Bu çalışmanın tersine; Yılmaz ve arkadaşları³⁶ SLT sonrası 1.ayda korneada anlamlı bir kalınlaşma olduğunu ancak bunun 3.ayda normal değerlere döndüğünü bildirmişlerdir. İnflamasyona bağlı geçici endotel yetmezliği nedeniyle gelişen kornea ödemi ve SKK artışının, 3.ayda inflamasyonun gerilemesiyle normale döndüğünü düşünmüşlerdir. Çalışmamızda, Yılmaz ve arkadaşlarının çalışmasına benzer şekilde; SLT sonrası 1.hafta ve 1.ayda SKK'da hafif bir artış saptandı, ancak; bu istatistiksel olarak anlamlı değildi.

Çalışmamızın birkaç kısıtlayıcı yönü bulunmaktadır: Hasta sayımızın az olması bunlardan biridir ve verilerin istatistik gücünü azaltmaktadır. Bir diğer kısıtlayıcı yönü ise; kısa izlem süresidir. Çalışmamızda SLT'nin kornea endoteli ve SKK üzerinde anlamlı bir etkisi gösterilmemiş olsa da uzun dönem sonuçlar bulunmamaktadır. Çalışmaya alınan hastaların anti-glokomatöz ilaç kullanması da çalışmamızın bir diğer kısıtlayıcı yönüdür. Önceki çalışmalar, prostaglandin analoglarının SKK'nı etkilediğini göstermektedir.^{37,38} Bununla birlikte, çalışmaya alınan hastaların lazer öncesi ve sonrası anti-glokomatöz tedavilerinde değişiklik yapılmadığından sonuçlarımıza anlamlı bir etkisinin olmadığını düşünmekteyiz.

Sonuç olarak çalışmamızda; SLT'nin kısa dönemde GİB'nda yaklaşık %34'lük bir düşüş sağladığı, buna karşılık kornea endotel hücre yapısı ve yoğunluğu ya da kornea kalınlığı üzerinde anlamlı bir değişikliğe yol açmadığı saptanmıştır. Uzun dönem etkileri için daha ileri çalışmalar gerekmektedir.

Finansal destek ya da sponsor bulunmamaktadır; Yazarlar arasında çıkar çatışması yoktur; Çalışmada adı geçen tüm yazarların bilimsel olarak makaleye katkısı bulunmaktadır.

KAYNAKLAR / REFERENCES

1. Latina MA, Tumbocon JA. Selective laser trabeculoplasty: a new treatment option for open angle glaucoma. *Curr Opin Ophthalmol.* 2002;13:94–96.
2. Shi JM, Jia SB. Selective laser trabeculoplasty. *Int J Ophthalmol.* 2012;5:742–749.
3. McIlraith I, Strasfeld M, Colev G, Hutnik CM. Selective laser trabeculoplasty as initial and adjunctive treatment for open-angle glaucoma. *J Glaucoma.* 2006;15:124–130.
4. Latina MA, Park C. Selective targeting of trabecular meshwork cells; in vitro studies of pulsed and CW laser interactions. *Exp Eye Res.* 1995;60:359–371.
5. Latina MA, Gulati V. Selective laser trabeculoplasty: stimulating the meshwork to mend its ways. *Int Ophthalmol Clin.* 2004;44(1):93–103.
6. Goyal S, Beltran-Agullo L, Rashid S, et al. Effect of primary selective laser trabeculoplasty on tonographic outflow facility: a randomised clinical trial. *Br J Ophthalmol.* 2010;94:1443–1447.
7. Beltran-Agullo L, Alaghband P, Obi A, et al. The effect of selective laser trabeculoplasty on aqueous humor dynamics in patients with ocular hypertension and primary open-angle glaucoma. *J Glaucoma.* 2012;22:746–749.
8. Latina MA, Sibayan SA, Shin DH, et al. Q-switched 532-nm Nd:YAG laser trabeculoplasty (selective laser trabeculoplasty): a multicenter, pilot, clinical study. *Ophthalmology* 1998;105:2089–2090.
9. Song J. Complications of selective laser trabeculoplasty: a review. *Clin Ophthalmol.* 2016;10:137–43.
10. Melamed S, Ben Simon GJ, Levkovitch-Verbin H. Selective laser trabeculoplasty as primary treatment for open-angle glaucoma: a prospective, nonrandomized pilot study. *Arch Ophthalmol.* 2003;121:957–960.
11. Mahdy MA. Efficacy and safety of selective laser trabeculoplasty as a primary procedure for controlling intraocular pressure in primary open angle glaucoma and ocular hypertensive patients. *Sultan Qaboos Univ Med J.* 2008;8:53–58.
12. Shazly TA, Smith J, Latina MA. Long-term safety and efficacy of selective laser trabeculoplasty as primary therapy for the treatment of pseudoexfoliation glaucoma compared with primary open-angle glaucoma. *Clin Ophthalmol.* 2010;5:5–10
13. Lee JW, Chan JC, Chang RT, et al. Corneal changes after a single session of selective laser trabeculoplasty for open-angle glaucoma. *Eye (Lond).* 2014;28:47–52.
14. Wood SD, Elam A, Moroi S. Rare corneal complication following selective laser trabeculoplasty. *Am J Ophthalmol Case Rep.* 2018;10:28–31.
15. Alvarado JA, Iguchi R, Martinez J, et al. Similar effects of selective laser trabeculoplasty and prostaglandin analogs on the permeability of cultured Schlemm canal cells. *Am J Ophthalmol* 2010;150:254–64.
16. Cvenkel B, Hvala A, Drnovsek-Olup B, et al. Acute ultrastructural changes of the trabecular meshwork after selective laser trabeculoplasty and low power argon laser trabeculoplasty. *Lasers Surg Med* 2003;33:204–8.
17. Kramer TR, Noecker RJ. Comparison of the morphologic changes after selective laser trabeculoplasty and argon laser trabeculoplasty in human eye bank eyes. *Ophthalmology* 2001;108:773–9.

18. Wood JP, Plunkett M, Previn V, et al. Rapid and delayed death of cultured trabecular meshwork cells after selective laser trabeculoplasty. *Lasers Surg Med* 2010;42:326–37
19. Woo DM, Healey PR, Graham SL, et al. Intraocular pressure-lowering medications and long-term outcomes of selective laser trabeculoplasty. *Clin Experiment Ophthalmol.* 2015;43:320–327.
20. Gracner T, Falez M, Gracner B, et al. Long-term follow-up of selective laser trabeculoplasty in primary open-angle glaucoma. *Klin Monatsbl Augenheilkd* 2006;223:743-47.
21. Kent SS, Hutnik CM, Birt CM. A randomized clinical trial of selective laser trabeculoplasty versus argon laser trabeculoplasty in patients with pseudoexfoliation. *J Glaucoma.* 2015;24:344–347.
22. Weinand FS, Althen F. Long-term clinical results of selective laser trabeculoplasty in the treatment of primary open angle glaucoma. *Eur J Ophthalmol* 2006;16:100-4.
23. Katz LJ, Steinmann WC, Kabir A, et al. Selective laser trabeculoplasty versus medical therapy as initial treatment of glaucoma: a prospective, randomized trial. *J Glaucoma.* 2012;21:460–468.
24. Rosenfeld E, Shemesh G, Kurtz S. The efficacy of selective laser trabeculoplasty versus argon laser trabeculoplasty in pseudophakic glaucoma patients. *Clin Ophthalmol.* 2012;6:1935–1940.
25. Liu Y, Birt CM. Argon versus selective laser trabeculoplasty in younger patients: 2-year results. *J Glaucoma.* 2012;21:112–115.
26. Lai JS, Chua JK, Tham CC, et al. Five-year follow up of selective laser trabeculoplasty in Chinese eyes. *Clin Experiment Ophthalmol.* 2004;32:368–372.
27. Juzych MS, Chopra V, Banitt MR, et al. Comparison of long-term outcomes of selective laser trabeculoplasty versus argon laser trabeculoplasty in open-angle glaucoma. *Ophthalmology* 2004;111:1853-1859.
28. Ayala M, Chen E. Long-Term Outcomes of Selective Laser Trabeculoplasty (SLT) Treatment. *The Open Ophthalmology Journal.* 2011;5:32-34.
29. Nagar M, Ogunyomade A, O'Brart DP, et al. A randomised, prospective study comparing selective laser trabeculoplasty with latanoprost for the control of intraocular pressure in ocular hypertension and open angle glaucoma. *Br J Ophthalmol.* 2005;89:1413-7.
30. Akyol N, Bayhan HA, Bayhan SA. Evaluation of Long-term Clinical Results of Selective Laser Trabeculoplasty in Newly Diagnosed Glaucoma Patients. *Glo-Kat* 2015;10(1):15-18.
31. Ong K, Ong L, Ong LB. Corneal endothelial abnormalities after selective laser trabeculoplasty (SLT). *J Glaucoma.* 2015;24:286–290.
32. White AJ, Mukherjee A, Hanspal I, et al. Acute transient corneal endothelial changes following selective laser trabeculoplasty. *Clin Experiment Ophthalmol.* 2013;41:435–44.
33. Guzey M, Vural H, Satici A, et al. Increase of free oxygen radicals in aqueous humour induced by selective Nd:YAG laser trabeculoplasty in the rabbit. *Eur J Ophthalmol* 2001; 11:47–52.
34. Moubayed SP, Hamid M, Choremis J. An unusual finding of corneal edema complicating selective laser trabeculoplasty. *Can J Ophthalmol.* 2009;44:337–338.
35. Regina M, Bunya VY, Orlin SE, et al. Corneal edema and haze after selective laser trabeculoplasty. *J Glaucoma.* 2011;20:327–329.
36. Yilmaz SG, Palamar M, Yusifov E, et al. Effects of primary selective laser trabeculoplasty on anterior segment parameters. *Int J Ophthalmol.* 2015;8:954-9.
37. Yüksekaya P, Şen E, Aksakal F, et al. The Effects of Prostaglandin Analogues on Central Corneal Thickness in Glaucoma Treatment. *Glo-Kat.* 2009; 4(3) 162-167.
38. Kocabeyoglu S, Mocan MC, Irkeç M. Decreased keratocyte density and central corneal thickness in primary open-angle glaucoma patients undergoing treatment with topical prostaglandin analogues. *Indian J Ophthalmol.* 2015;63(1):15-9.