

Açı Kapanması Glokomunda Fakoemülsifikasyonun Ön Kamara Parametreleri Üzerine Etkisi

The Effect of Phacoemulsification in Angle Closure Glaucoma on Anterior Chamber Parameters

M. Sinan SARICAOĞLU¹, Ahmet KARAKURT²

ÖZ

Açı kapanması glokomu tanısıyla takip edilen, lazer iridotomi ve antiglokom tedavi ile göz içi basıncı (GİB) kontrolü sağlanmış 3 olguda, ilerleyen yaşla birlikte lens kesafetinin artması ve görme keskinliğinin azalması nedeniyle ardışık seanslarda iki taraflı fakoemülsifikasyon+göz içi lens implantasyonu ameliyatı uygulandı. Ameliyat sonrası takiplerde tüm olgularda ilaçsız GİB kontrolü sağlanırken, görme keskinliği anlamlı oranda arttı. Ameliyatlar öncesi ve ameliyat sonrası erken dönem ön kamara parametrelerindeki değişim Pentacam Scheimpflug kamera ile görüntülendi ve tüm olgularda ön kamara volümü (ÖKV), ön kamara derinliği (ÖKD) ve ön kamara açısı (ÖKA)'nın arttığı saptandı.

Anahtar Kelimeler: Açı kapanması glokomu, lazer iridotomi, fakoemülsifikasyon, Pentacam Scheimpflug kamera.

SUMMARY

Bilateral phacoemulsification+intraocular lens implantation surgeries were performed subsequently in three cases diagnosed with angle closure glaucoma who had treated with laser iridotomy and antiglaucoma therapy for intraocular pressure (IOP) control previously. IOP control without any medication and visual improvement were achieved postoperatively in all cases. Anterior chamber parameters changes in the preoperative and early postoperative period were imaged with the Pentacam Scheimpflug camera and increase in anterior chamber volume (ACD), anterior chamber depth (ACD), and anterior chamber angle (ACA) was detected in all cases.

Key Words: Angle closure glaucoma, laser iridotomy, phacoemulsification, Pentacam Scheimpflug camera.

GİRİŞ

Açı kapanması glokomu (AKG) olgularında ön kamara derinliği azalmış olup, ön kamara açısı dar ve aksiyel uzunluk kısadır. Bu olgularda GİB regülasyonu için başvurulan ilk yöntem genellikle periferik lazer iridotomidir (PLİ). Bu uygulama ve gerekirse antiglokom tedavi ile sıklıkla glokom kontrolü sağlanmaktadır. Ancak lensin pozisyonu ve kalınlığı da bu olgularda son derece önemlidir.^{1,2} Gerek lensin durumu, gerekse ilerleyen yaşla birlikte lensde meydana gelen değişimler ön kamara parametrelerini etkileyerek GİB ve glokom kontrolünü zorlaştırabilir. Hem akut hem de kronik AKG olgularında katarakt cerrahisinin etkin GİB düşüşü sağladığı çalışmalarla gösterilmiştir.³⁻⁵ Bu olgularda glokom cerrahisinin riskleri göz önünde bulundurulduğunda, giderek yalnız lens cerrahisi ön plana çıkmaktadır. Hatta son yıllarda şeffaf lens ekstraksiyonunun da bu olgularda GİB kontrolünde bir seçenek olarak değerlendirilebileceği belirtilmektedir.^{2,6}

- 1- M.D. Associate Professor, Ankara Numune Training and Research Hospital, Eye Clinic, Ankara/TURKEY
SARICAOĞLU M.S ., msinansarica@yahoo.com
- 2- M.D., Ankara Numune Training and Research Hospital, Eye Clinic, Ankara/TURKEY
KARAKURT A., ahmetkarakurt@hotmail.com

Geliş Tarihi - Received: 26.03.2014
Kabul Tarihi - Accepted: 15.04.2014
Glo-Kat 2015;10:48-52

Yazışma Adresi / Correspondence Address: M.D. Associate Professor,
M. Sinan SARICAOĞLU
Ankara Numune Training and Research Hospital, Eye Clinic,
Ankara/TURKEY

Phone: +90 312 508 40 00
E-mail: msinansarica@yahoo.com

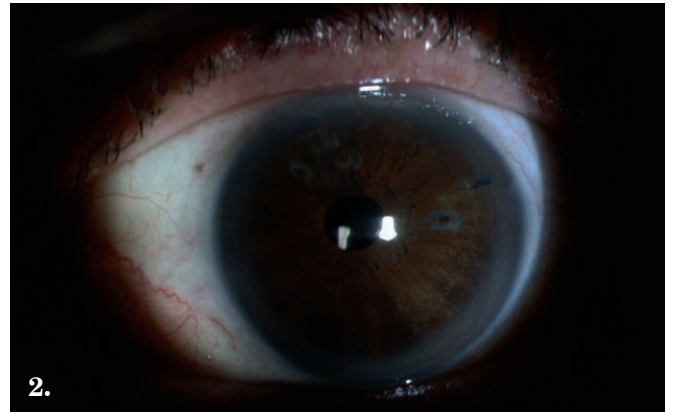
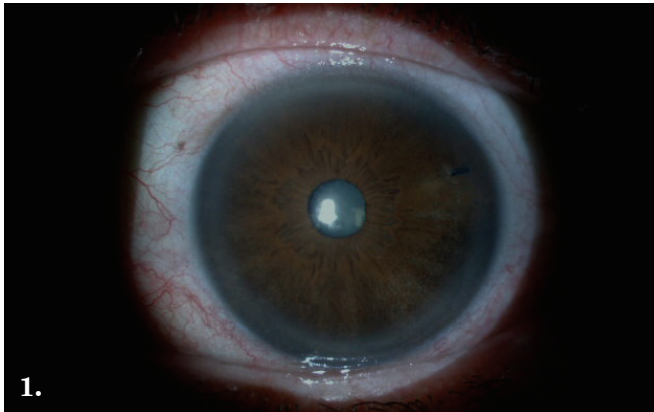
AKG ve kapanabilir açılı paterni olan olgularda ön kamara ve açının değerlendirilmesi son derece önemlidir. Bu amaçla sıklıkla biyomikroskopi ve gonyoskopi kullanılmaktadır. Ancak gonyoskopi subjektif bir değerlendirme metodu olup uygulayıcılar arasında varyasyonlar gösterebilmektedir. Ayrıca muayene lensine uygulanan basınç ve kullanılan ışık düzeyi yanlış değerlendirmelere neden olabilmektedir. Yine ön segmente ait bazı patolojiler de (korneal kesafet, ödem gibi) teknik olarak uygulanamaz. Bu noktadan yola çıkılarak ön segmentin kalitatif ve kantitatif detaylı bir şekilde incelenebilmesi için teknolojik cihazlar geliştirilmiştir. Pentacam (Oculus, Wetzlar, Germany) bu cihazlardan biri olup, Scheimpflug görüntüleme sistemini kullanır. Bu sistem korneadan lens arka yüzeyine kadar 3 boyutlu görüntüleme amacıyla rotasyon yapan Scheimplug kamera sistemi içerir. İki saniyeden kısa sürede tek taramada 50 görüntü ve her görüntü için 500 gerçek elevasyon noktası sağlanır. Kornea merkezi de dahil olmak üzere 25.000 gerçek elevasyon noktası ortaya çıkar. Kamera sisteminde elde edilen bilgilerle ön segmentin 3 boyutlu görüntüsü elde edilir.^{7,8}

Bu sunumda AKG tanısıyla takip edilen 3 olguya uygulanan iki taraflı ardışık fakoemülsifikasyon cerrahisinin ameliyat sonrası erken dönem ön kamara parametreleri üzerindeki etkileri Pentacam ile değerlendirilerek sonuçları tartışıldı.



OLGU SUNUMU

Olgu 1

Altmış sekiz yaşında bayan hasta. Yaklaşık 6 yıl kadar önce uygulanan bilateral PLİ ve tekli antiglokom tedavisi (latanoprost 1x1) ile takip edilmekteydi. c/d oranları sağda 0.7, solda 0.8 ve santral korneal kalınlık (SKK) sağ gözde 506 µ, solda 488 µ'du. Takip muayenelerinde düzeltilmiş GİB'ları sağ ve sol gözde 15-16 mmHg aralığında seyretmekteydi. Uzun süre GİB ve glokom kontrolü konusunda sorunla karşılaşmadı. Yaklaşık 2 yıl kadar önce sağ gözde görme keskinliğinde azalma şikayeti ile başvurdu. Yapılan muayenesinde görme keskinliği Snellen eşeli ile sağda 0.4, solda 0.7 düzeyindeydi. GİB ilaçla sağda 19 mmHg, solda 16 mmHg'ydı. Hastaya sağ göze fakoemülsifikasyon ve göz içi lens implantasyonu ve viskogonyoekspansiyon ameliyatı uygulandı. Ameliyatta herhangi bir sorunla karşılaşmadı. Ameliyat sonrası takip muayenesinde GİB ilaçsız 11 mmHg iken, görme keskinliği 0.8 düzeyine yükseldi. Hastanın 1 yıl kadar sonra sol gözünde katarakt progresyonu ve görme keskinliğinde azalma (Snellen eşeli ile 0.4) gelişti. Bu göze de komplikasyonsuz fako cerrahisi uygulandı (Resim 1,2). Ameliyatlardan sonrası son kontrol düzeltilmiş GİB'ları, ilaçsız sağ gözde 13 mmHg, solda 14 mmHg'ydı. Periyodik takiplerinde c/d oranlarında artış izlenmedi. Ameliyat öncesi ve sonrası erken dönem ön kamara parametrelerindeki değişim Pentacam ile değerlendirildi (Resim 3,4).



Resim 1,2: Olgu 1 sol gözde fakoemülsifikasyon öncesi ve sonrası ön segmentin görünümü. Üst temporalde PLİ izleniyor.



Resim 3,4: Olgu 1 sol gözde ameliyat öncesi ve sonrası Pentacam ile ön kamara ve açıdaki değişim.

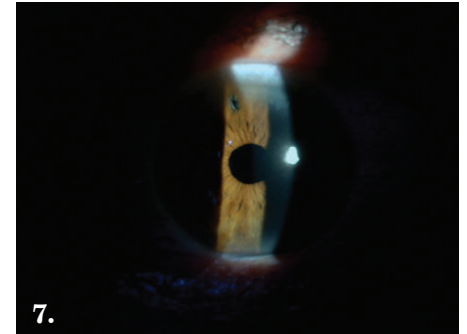
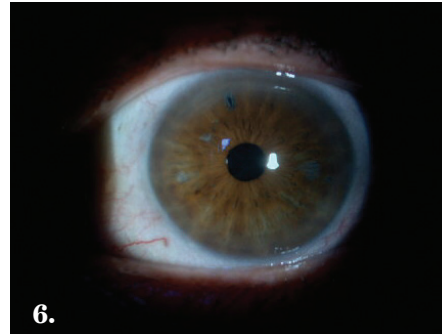
Olgu 2

Altmış üç yaşında bayan hasta. Yaklaşık 3 yıl önce AKG nedeniyle her iki göze PLİ uygulanarak takip edilmekteydi. c/d oranları sağ gözde 0.6, solda 0.7 ve SKK sağ gözde 506 μ , solda 500 μ 'du. Uygulama sonrası tek ilaçla (brimonidin 2x1) glokom kontrol altında olup, düzeltilmiş GİB her iki gözde 12-14 mmHg aralığında seyretmekteydi. Yaklaşık 1 yıl kadar önce yapılan kontrol muayenesinde sağ gözde nükleer katarakt progresyonu saptanması ve görme keskinliğinin azalmış olması nedeniyle (Snellen eşeli ile 0.4) fako cerrahisi planlandı. Ameliyat öncesi GİB'ları sağda 18 mmHg, solda 15 mmHg'ydü. Ameliyat sırasında komplikasyonla karşılaşılma. Görme keskinliği anlamlı oranda artarken (Snellen eşeli ile 0.8), ameliyat sonrası antiglokom tedavi gereksinimi olmadı. Bu ameliyattan yaklaşık 7 ay kadar sonra diğer göze katarakt ilerlemesi nedeniyle fakoemülsifikasyon ve göz içi lens implantasyonu ve viskogonyoekspansiyon ameliyatı uygulandı (Resim 5-7). Sorunsuz uygulanan cerrahi sonrası her iki gözde ilaç ihtiyacı ortadan kalkarken, son kontrol muayenesinde sağ ve sol gözlerde düzeltilmiş GİB'ları sırasıyla 15 ve 14 mmHg olarak ölçüldü. Takip süresi boyunca c/d oranlarında değişim gözlenmedi. Ameliyat öncesi ve ameliyat sonrası erken dönem Pentacam ile ön kamara parametrelerindeki değişimler kaydedildi (Resim 8,9).



Olgu 3

On yıldır AKG tanısıyla takip edilen 74 yaşında bayan hasta. Anamnezinden 3 kez açı kapanması atağı geçirdiği ve farklı merkezlere başvurduğu öğrenildi.

Kliniğimizde 10 yıl önceki ilk muayenesinde gonyoskopide her iki gözde açı kapalı (Shaffer 1 derece) olup, antiglokom tedavi kullanılmaktaydı (dorzolamid+timolol maleat fix kombinasyonu 2x1). c/d oranları sağ gözde 0.7, solda 0.8 idi. SKK sağ gözde 525 μ , solda 527 μ 'du. Her iki göze PLİ uygulanarak takip altına alındı. Takip muayenelerinde GİB'ları uzun süre 12-15 mmHg (carteolol hidroklorid %2 1x1) aralığında seyretti. İlk başvurusundan yaklaşık dört yıl kadar sonra sağ gözde ağrı şikayeti ile geldiğinde GİB 40 mmHg olup, iridotominin bu gözde açık olmadığı görüldü ve iridotomi YAG lazer ile revize edildi. Sol gözde iridotomi açık ve GİB 12 mmHg idi. İşlem sonrası takiplerde sağ gözde GİB regülasyonu tekrar sağlanan (15 mmHg) hastada periyodik kontrolleri devam ederken nükleer kataraktın ilerlediği ve görme keskinliğinin azaldığı (Snellen eşeli ile 0.3) tespit edilerek katarakt cerrahisi planlandı. Ameliyat sırasında herhangi bir komplikasyonla karşılaşılma ve ilaçsız GİB kontrolü sağlandı. Sol gözde antiglokom tedavi (brimonidin+timolol maleat fix kombinasyonu) ile kontrolleri devam etti. Takip muayenelerinde nükleer kesafetin ilerlemesi ve görme keskinliğinin azalması üzerine bu kez diğer göze cerrahi önerildi. Fako öncesi GİB'ları sağda 16 mmHg, solda 19 mmHg idi (brimonidin+timolol maleat fix kombinasyonu). Komplikasyonsuz fakoemülsifikasyon ve göz içi lens implantasyonu ve viskogonyoekspansiyon ameliyatı sonrası ilaçsız GİB kontrolü sağlandı. Son kontrol GİB, ilaçsız sağ ve sol gözde 15 mmHg idi. Hastanın takipleri süresince c/d oranlarında ilerleme izlenmedi. Ameliyat öncesi ve sonrası erken dönem Pentacam ile ön kamara parametrelerine ait değerler kaydedildi.



Resim 5-7: Olgu 2 sol gözde fakoemülsifikasyon öncesi ve sonrası ön segmentin görünümü. Üstte PLİ izleniyor. Ön kamara derinliğindeki artış dikkat çekici.



Resim 8,9: Olgu 2 sol gözde ameliyat öncesi ve sonrası Pentacam ile ön kamara ve açıdaki değişim.

TARTIŞMA

Katarakt cerrahisi sonrası GİB'nda bir miktar düşüş gözlenmektedir. Bu düşüş GİB normal olgular ve açık açılı glokomlu (AAG) olgularda daha sınırlı iken, AKG olan olgularda GİB ve glokom kontrolü açısından oldukça etkindir.^{3-5,9} Hayashi ve ark.,¹⁰ çalışmalarında AKG olan 74 göz ve AAG olan 68 göz fakoemülsifikasyon sonrası karşılaştırılmıştır. GİB kontrol oranı AKG grubunda %91.9 iken, AAG grubunda %72.1 olmuştur. AKG olan grupta %40.5 gözde ilaçsız GİB kontrolü sağlanırken, 2. grupta bu oran %19.1'de kalmıştır. Yazarlar AKG'da katarakt cerrahisinin etkili GİB düşüşü ve glokom kontrolü sağladığına vurgu yapmışlardır. Issa ve ark'nın çalışmalarında 103 olgu katarakt cerrahisi sonrası GİB düşüşü ve ön kamara derinliği (ÖKD) değişimi açısından değerlendirilmiştir. Fako sonrası GİB ortalama 2.5 mmHg azalırken, ÖKD'nin 1.1 mm arttığı tespit edilmiştir. Bu noktadan hareketle ameliyat sonrası GİB düşüş oranının ne olacağı konusunda bir formül geliştirilmiştir (Basınç/derinlik oranı=ameliyat öncesi GİB/ameliyat öncesi ÖKD). Bu oranın 7'den fazla olduğu olgularda 4 mmHg veya fazla GİB düşüşü olduğu sonucuna varılmıştır.¹¹ Lai ve ark.,¹² 21 AKG olan göze fakoemülsifikasyon uygulanarak en az 1 yıl süreyle takip etmişlerdir. Ameliyat öncesi GİB ortalaması 19.7 mmHg ve ilaç sayısı 1.91 iken, son kontrol muayenesinde 15.5 mmHg ve 0.52 olarak saptanmıştır. Fako cerrahisi AKG'unda GİB kontrolü ve ilaç gereksiniminin azalması açısından etkili bulunmuştur. Lam ve ark.,¹³ prospektif çalışmalarında akut AKG olan olgularda GİB kontrolünde erken fako cerrahisi ile PLİ'nin etkinliği aynı hasta grubu üzerinde karşılaştırılmıştır. Takip süresi sonunda fako grubunda ortalama GİB 12.6 mmHg iken, PLİ grubunda 15 mmHg olmuştur. Yazarlar akut AKG'unda erken fako cerrahisini GİB kontrolünde PLİ'den daha etkin bulmuşlardır. Shin ve ark.,¹⁴ çalışmalarında açık açılı ve kapanabilir açılı olan 35'er olgu fako öncesi ve sonrası 12. haftaya kadar yapılan periyodik kontrollerle biyometrik ölçümler ve GİB düşüşü açısından karşılaştırılmıştır. Kapanabilir açı grubunda GİB düşüşü daha belirgin iken (2.31 mmHg'ya karşılık 0.77 mmHg), ÖKD artışı da daha fazla bulunmuştur. Bizim 3 olgumuzda da ilk tercih edilen yöntem PLİ oldu. Bu uygulama ve ek antiglokom tedavi ile uzun süre glokom kontrolü sağlanan hastalarda, ilerleyen yaş ve görme keskinliğinde azalma nedeniyle fako cerrahisi uygulandı. Olgularımızda cerrahi öncesi lensde meydana gelen anatomik değişikliklere bağlı olarak GİB düzeyi bir miktar artmış olsa da, bu durum glokom kontrolünü zorlaştıracak düzeyde değildi. Fako sonrası tüm olgularda görme keskinliği artarken, takip süresi boyunca ilaç gereksinimi ortadan kalktı. Tüm olgularda ön kamara parametrelerinde belirgin artış gözlemlendi.

Scheimpflug görüntüleme katarakt cerrahisi uygulanacak olgularda ameliyat öncesi (ön kamara derinliği ve volümü, lensin durumu) ve sonrası (göz içi lens pozisyon problemleri, ön kapsül kontraksiyon sendromu, arka kapsül kesafeti) değerlendirmelerde yararlı bilgiler sunar. Glokom olgularında pakimetri haritası yanında ön kamara analizi yaparak santral ve periferik ön kamara açısı (ÖKA), ÖKD ve ön kamara volümü (ÖKV) hakkında bilgi verir.^{7,15} Kapanabilir açı paterni olan olgular ile AKG olgularında elde edilen veriler, hastalara planlanan cerrahi girişimler ile lazer uygulamaları öncesi ve sonrasında son derece yararlıdır. Rossi ve ark.,¹⁶ çalışmalarında dar açı paterni veya açı kapanması olan 28 göz ile 36 gözden oluşan kontrol grubunun Pentacam ile ön segmentleri değerlendirilerek gonyoskopi ile sonuçları karşılaştırılmış ve kapanabilir açının belirlenmesinde Pentacam'ın başarısı vurgulanmıştır.

Katarakt cerrahisi öncesi ve sonrası yapılan ölçümlerde ön kamara parametrelerindeki değişim Scheimpflug görüntüleme ile gösterilmiştir. Uçakhan ve ark.,¹⁷ çalışmalarında 44 göz fako öncesi ve sonrası 3. ayda Pentacam ile ön kamara parametrelerindeki değişim ve GİB düşüşü açısından değerlendirilmiştir. Ameliyat öncesi ortalama ÖKV, ÖKD ve ÖKA değerleri sırasıyla 164.7 mm³, 3 mm ve 10.2° iken, ameliyat sonrası 3. ayda 200.9 mm³, 3.9 mm ve 41.5° olarak tespit edilmiştir. Ameliyat öncesi GİB ortalaması 15.8 mmHg olan olgularda ameliyat sonrası ortalama değer 13.2 mmHg saptanmıştır. Gerek ön kamara parametrelerindeki değişim, gerekse GİB düşüşü istatistiksel olarak anlamlı bulunmuştur. Benzer kurgulanan bir diğer çalışmada da Doğanay ve ark.,¹⁸ 34 olgunun 42 gözüne fako cerrahisi uygulayarak 6. aya kadar uzayan takiplerde ön kamara parametrelerindeki değişimi Pentacam ile incelemişlerdir. Komplikasyonsuz fako cerrahisi sonrası ÖKV ve ÖKD'nin anlamlı oranda arttığını, açının genişlediğini ve GİB'nin düştüğünü belirlemişlerdir. Korneal volüm, santral korneal kalınlık ve pupil genişliği değişimlerinin ise anlamlı olmadığını vurgulamışlardır. Zhao ve ark.,¹⁹ fako cerrahisinin ön kamara parametreleri üzerindeki etkilerini akut AKG olan 32 göz ve kronik AKG olan 46 gözde araştırmışlardır. Cerrahiden 3 ay sonraki Pentacam değerlendirmelerinde ÖKV, ÖKD ve ÖKA istatistiksel olarak anlamlı oranda artarken, GİB düşüşü konusunda fakoemülsifikasyon oldukça etkin bulunmuştur.

Pentacam'ın bu olgu grubunda non-kontakt, kolay uygulanabilir ve çabuk veri elde edilerek kaydedilebilir özelliklerine vurgu yapılmıştır. Omura ve ark.,²⁰ çalışmalarında primer AKG olan 18 göze katarakt cerrahisi uygulanarak ameliyat öncesi ve sonrası Pentacam bulguları karşılaştırılmıştır.

Ameliyat öncesi ÖKV, ÖKD ve ÖKA ortalama değerleri sırasıyla 80.3 mm³, 9 mm ve 24° iken, ameliyat sonrası 145 mm³, 3.4 mm ve 42.1° olarak tespit edilmiştir. Ameliyat öncesi GİB ortalaması 22.5 mmHg ve kullanılan ilaç sayısı ortalaması 1.5 iken, ameliyat sonrası 14.5 mmHg ve 0.8 olarak hesaplanmıştır. Tüm değişimler istatistiksel olarak anlamlı bulunmuştur. Kim ve ark.,²¹ çalışmalarında AKG olan 11 göz ile AAG olan 12 göz katarakt cerrahisi sonrası ön kamaradaki konfigürasyonel değişimlerin karşılaştırılması amacıyla incelenmiştir.

Ön kamara parametrelerinin değerlendirilmesinde ön segment optik koherens tomografi (AS-OKT) kullanılmıştır. AKG grubunda ön kamara parametrelerindeki değişim daha belirgin olmuştur. Son kontrol muayenesi dikkate alındığında AKG grubunda GİB düşüş oranı %27 (4.64 mmHg) iken, AAG grubunda belirgin değişim olmamıştır. Yine AKG grubunda ilaç sayısında azalma oranı %50 iken, AAG'lu olgu grubunda bu oran %7'de kalmıştır. Yazarlar sınırlı olgu sayısı ve kısa takip süresi kısıtlamalarıyla birlikte AKG olgularında fakoemülsifikasyonun glokom ve GİB kontrolünde etkin bir tedavi seçeneği olabileceğini bildirmişlerdir. Bizim olgularımızda Pentacam ile tespit edilen ÖKV ameliyat öncesi ortalama 85 mm³ iken, ameliyat sonrası 170.7 mm³ olarak ölçüldü. ÖKD ve ÖKA sırasıyla ameliyat öncesi ortalama 1.71 mm ve 21.9° idi. Ameliyat sonrası ise 5.07 mm ve 35° olarak saptandı. Cerrahi sonrası tüm ön kamara parametrelerinde belirgin artış izlendi. Ameliyatlar öncesi PLİ ile birlikte tekli antiglokom tedavi alan olgularda ameliyat sonrası takip süresi boyunca ilaç gereksinimi ortadan kalktı.

AKG olgularında katarakt cerrahisi normal gözlere göre daha zor olup, komplikasyon oranı daha yüksektir. Bu olgularda cerrahi öncesi GİB kontrolü mutlak sağlanmış olmalı, gerekirse ozmotik ajanlar (mannitol %20) ile GİB düşürülmelidir. Dar ön kamarada çalışma zorunluluğu viskoelastik seçimini ön plana çıkarırken, endoteli cerrahi travmadan korumak için dispersif özelliklerden de faydalanmak yerinde olur. Fakoemülsifikasyon sırasında şişe yüksekliğinin artırılması da önemli katkı sağlar.

Cerrahi sırasında açığa yönelik uygulamaların (visko-gonyoplasti, gonyosineşiolizis), ameliyat sonrası cerrahi başarı ve ön kamara parametrelerindeki artış açısından etkili olduğu bilinmektedir.^{22,23} Bu uygulamalar hem iris kökünü geriye itmekte ve periferik anterior sineşiler üzerinde diseksiyon etkisi göstererek açığı rahatlatmakta, hem de viskoelastik kullanımıyla hemoraji, trabeküler hasar gibi komplikasyonları minimize etmektedir. Visko gonyoexpansiyon-gonyoplasti lens ekstraksiyonundan önce ya da sonra yapılabilmektedir. Genellikle tercih edilen yöntem lens ekstraksiyonu sonrasıdır. Ancak daha öncesinde yapılan uygulamanın cerrahi sonrası ön kamara derinliği üzerine olumlu etkilerini bildiren yazarlar da vardır.²⁴ Biz de benzer olarak lens ekstraksiyonu öncesinde tercih etmekteyiz.

Sonuç olarak AKG olgularında fakoemülsifikasyon GİB ve glokom kontrolünde oldukça etkindir. Cerrahinin ön kamara parametreleri üzerindeki pozitif yansımalarının belirlenmesinde ise Pentacam non-kontakt olarak kolay uygulanabilme ve kaydedebilme özellikleri ile ön plana çıkmaktadır.

KAYNAKLAR/REFERENCES

1. Nongpiur ME, Ku JY, Aung T. Angle closure glaucoma: a mechanistic review. *Curr Opin Ophthalmol* 2011;22:96-101.
2. Thomas R, Walland MJ, Parikh RS. Clear lens extraction in angle closure glaucoma. *Curr Opin Ophthalmol* 2011;22:110-4.
3. Vizzeri G, Weinreb RN. Cataract surgery and glaucoma. *Curr Opin Ophthalmol* 2010;21:20-4.
4. Shrivastava A, Singh K. The effect of cataract extraction on intraocular pressure. *Curr Opin Ophthalmol* 2010;21:118-22.
5. Sarıcaoğlu MS. Glokomda katarakt cerrahisinin göz içi basıncı üzerine etkisi. *Glo Kat* 2013;8:219-24.
6. Barbosa DT, Levison AL, Lin SC. Clear lens extraction in angle-closure glaucoma patients. *Int J Ophthalmol* 2013;6:406-8.
7. See JL. Imaging of the anterior segment in glaucoma. *Clin Experiment Ophthalmol* 2009;37:506-13.
8. Smith SD, Singh K, Lin SC, et al. Evaluation of the anterior chamber angle in glaucoma: a report by the american academy of ophthalmology. *Ophthalmology* 2013;120:1985-97.
9. Sarıcaoğlu MS, Karakurt A, Hasırıpı H. Glokom ve katarakt birlikteliğine cerrahi yaklaşım *Glo Kat* 2006;1:71-76.
10. Hayashi K, Hayashi H, Nakao F, Hayashi F et al. Effect of cataract surgery on intraocular pressure control in glaucoma patients. *J Cataract Refract Surg* 2001;27:1779-86.
11. Issa SA, Pacheco J, Mahmood U, et al. A novel index for predicting intraocular pressure reduction following cataract surgery. *Br J Ophthalmol* 2005;89:543-6.
12. Lai JS, Tham CC, Chan JC. The clinical outcomes of cataract extraction by phacoemulsification in eyes with primary angle-closure glaucoma (PACG) and co-existing cataract: a prospective case series. *J Glaucoma* 2006;15:47-52.
13. Lam DS, Leung DY, Tham CC, et al. Randomized trial of early phacoemulsification versus peripheral iridotomy to prevent intraocular pressure rise after acute primary angle closure. *Ophthalmology* 2008;115:1134-40.
14. Shin HC, Subrayan V, Tajunisah I. Changes in anterior chamber depth and intraocular pressure after phacoemulsification in eyes with occludable angles. *J Cataract Refract Surg* 2010;36:1289-95.
15. Rabsilber TM, Khoramnia R, Auffarth GU. Anterior chamber measurements using Pentacam rotating Scheimpflug camera. *J Cataract Refract Surg* 2006;32:456-9.
16. Rossi GC, Scudeller L, Delfino A, et al. Pentacam sensitivity and specificity in detecting occludable angles. *Eur J Ophthalmol* 2012;22:701-8.
17. Uçakhan OO, Ozkan M, Kanpolat A. Anterior chamber parameters measured by the Pentacam CES after uneventful phacoemulsification in normotensive eyes. *Acta Ophthalmol* 2009;87:544-8.
18. Doganay S, Bozgul Firat P, Emre S, et al. Evaluation of anterior segment parameter changes using the Pentacam after uneventful phacoemulsification. *Acta Ophthalmol* 2010;88:601-6.
19. Zhao Q, Li NY, Zhong XW. Determination of anterior segment changes with Pentacam after phacoemulsification in eyes with primary angle-closure glaucoma. *Clin Experiment Ophthalmol* 2012;40:786-91.
20. Omura T, Tanito M, Doi R, et al. Anterior chamber parameters measured using the Pentacam Scheimpflug imaging device before and after cataract surgery in eyes with primary angle closure. *Acta Ophthalmol* 2012;90:654-5.
21. Kim M, Park KH, Kim TW, et al. Anterior chamber configuration changes after cataract surgery in eyes with glaucoma. *Korean J Ophthalmol* 2012;26:97-103.
22. White AJ, Orros JM, Healey PR. Outcomes of combined lens extraction and goniosynechialysis in angle closure. *Clin Experiment Ophthalmol* 2013;41:746-52.
23. Eslami Y, Latifi G, Moghimi S, et al. Effect of adjunctive visco-gonyoplasty on drainage angle status in cataract surgery: a randomized clinical trial. *Clin Experiment Ophthalmol* 2013;41:368-78.
24. Yu J, Sun M, Wei Y, et al. The timing of goniosynechialysis in treatment of primary angle-closure glaucoma combined with cataract. *Mol Vis* 2012;18:1074-82.