

# Görme Alanı ve Retina Sinir Lifi Tabakası Defekti Olan Optik Sinir Başı Drusenleri Olgusu

## Visual Field Defect and Retinal Nerve Fiber Layer Defect in a Case of Optic Nerve Head Drusen

Gamze ÖZTÜRK KARABULUT<sup>1</sup>, Neşe MOLLA<sup>2</sup>, Şükrü BAYRAKTAR<sup>3</sup>, Mehmet ÇAKIR<sup>1</sup>, Ömer Faruk YILMAZ<sup>4</sup>

*Olgu Sunumu*

*Case Report*

### ÖZ

Optik sinir başı drusenleri prelaminar alanda yerleşen aselüler kalsifiye yapılardır. Optik sinir başı druseninde kalsifiye hyalin yapıların ganglion hücrelerine basısı sonucu akzoplazmik akımın bozulması ve hücre ölümüne bağlı görme alanı ve retina sinir lifi defektleri görülmektedir.

B-mod ultrasonografi (USG) ile saptanan ve kırmızıdan yoksun çekilen fundus fotoğrafında otofloresans görülen olguyu sunmadaki amacımız optik sinir başı druseninde optik koherens tomografi (OCT) ile retina sinir lifi defekti ve otomatik perimetri ile görme alanı defektini değerlendirmek; bu defektlerin her zaman birbiri ile uyumlu olmadığını göstermektir.

**Anahtar Kelimeler:** Görme alanı defekti, optik sinir başı drusenleri, OCT.

### GİRİŞ

Optik sinir başı drusenleri (OSD) etiolojisi tam olarak bilinmeyen aselüler kalsifiye birikimlerdir.<sup>1</sup> Histopatolojik olarak kalsifikasyon gösteren hyalin globüler cisimler<sup>2</sup> optik sinir aksonlarının kalsifiye intraselüler mitokondri-leri<sup>3</sup> ve içeriğinde amino asitler, ribonükleid asitler, az miktarda demir ve kalsiyum içeren yapılar<sup>4</sup> şeklinde tanımlanmıştır. Lamina kribrosanın anteriorunda yerleşimli olan bu birikimler 5-1000 µm çapında görülürler.<sup>4</sup> İnsidansının %0,34 ile %2 arasında değiştiği bildirilmiştir.<sup>1,3</sup> Çoğunlukla beyazlarda, %75 bilateral, %14-33 oranında da unilateral ve asimetrik olarak görülür.<sup>1,5</sup> Değişken penetrans gözlenmekle beraber otozomal dominant geçiş varlığı; retinitis pigmentosa, psödoksantoma elastikum ve Alagille sendromu gibi kalıtsal geçişli hastalıklarla sık görüldüğü bildirilmektedir.<sup>2,3</sup> Oftalmoskopik muayenede görülebilen drusenler "aşikar drusenler" olarak adlandırılırken, bulanık disk kenarları ve damarların anormal dallanması ile kendini gösteren fakat görüle-

### ABSTRACT

Optic nerve head drusen are acellular calcified concretions located prelaminarly. Compression of ganglion cells by calcified hyaline structures results in alteration in axoplasmic flow and cell death and so visual field and retinal nerve fiber layer defects are seen in optic nerve head drusen. Our aim in reporting this case of optic nerve head drusen detected by B-mode USG and showing autofluorescence in red free fundus photograph is to evaluate retinal nerve fiber layer defect with OCT and to evaluate the visual field defect with the use of automated perimetry and to show that these defects do not always correlate.

**Key Words:** Visual field defect, optic nerve head drusen, OCT.

*Glo-Kat 2007;2:275-279*

meyenler "gömülü drusenler" olarak adlandırılmaktadır. OSD erken yaşlarda sinir içinde fakat lamina kribrosa önünde gömülüdür, oftalmoskop ile görülemez. Üçüncü -dördüncü dekada gelindiğinde yüzeye ilerleyip görünür hale gelmektedir.<sup>6</sup> OSD ile beraber retinal damarlarda anormal bifurkasyon ve trifurkasyon, silioretinal arter, spontan venöz pulsasyon, fizyolojik çukurlukta kaybolma, retina pigment epitelinin bozulmasına bağlı disk sınırlarında düzensizlik, subretinal neovasküler membran ve hemoraji, retinal koroidal kollateraller, peripapiller neovaskülarizasyon, tıkaçıcı damar hastalıklarına bağlı iskemik optik nöropatiler görülebilmektedir.<sup>2-4</sup> Psödopapillödem nedeni olan drusenler diğer disk ödemi nedenlerinden kapiller telenjiyektazi, yumuşak eksudalar, peripapiller retinal katlantıların olmayışı ile ayrılmaktadır.<sup>3</sup> Ayrıca OSD anterior iskemik optik nöropati,<sup>2,7,8</sup> glokom<sup>2,9</sup> ve idiyopatik intrakranial hipertansiyon<sup>10</sup> gibi hastalıklarla da birlikte görülebilir.

**Geliş Tarihi :** 24/09/2007

**Kabul Tarihi :** 26/11/2007

**Received :** September 24, 2007

**Accepted:** November 26, 2007

- 1- Beyoğlu Göz Eğitim ve Araştırma Hastanesi, İstanbul, Uzm. Dr.
- 2- Beyoğlu Göz Eğitim ve Araştırma Hastanesi, İstanbul, Asist. Dr.
- 3- Beyoğlu Göz Eğitim ve Araştırma Hastanesi, İstanbul, Doç. Dr.
- 4- Beyoğlu Göz Eğitim ve Araştırma Hastanesi, İstanbul, Prof. Dr.

- 1- M.D., Beyoğlu Eye Education and Research Hospital İstanbul/TURKEY KARABULUT G.Ö., gozturk2911@yahoo.com
- 2- ÇAKIR M., drmcakir@hotmail.com
- 3- M.D., Beyoğlu Eye Education and Research Hospital İstanbul/TURKEY MOLLA N., nesemolla@yahoo.com
- 4- M.D. Associate Professor, Beyoğlu Eye Education and Research Hospital İstanbul/TURKEY BAYRAKTAR Ş., sukrubayraktar@yahoo.com
- 4- M.D. Professor, Beyoğlu Eye Education and Research Hospital İstanbul/TURKEY YILMAZ Ö.F., ofyilmaz@yahoo.com

**Correspondence:** M.D. Gamze ÖZTÜRK KARABULUT  
Beyoğlu Eye Education and Research Hospital, Kuledibi İstanbul/TURKEY

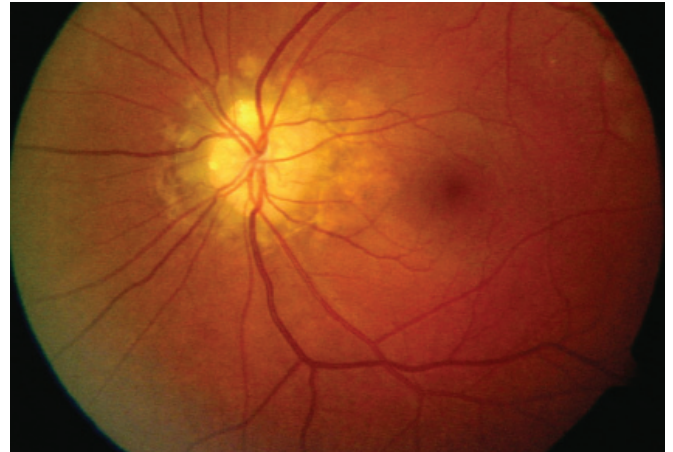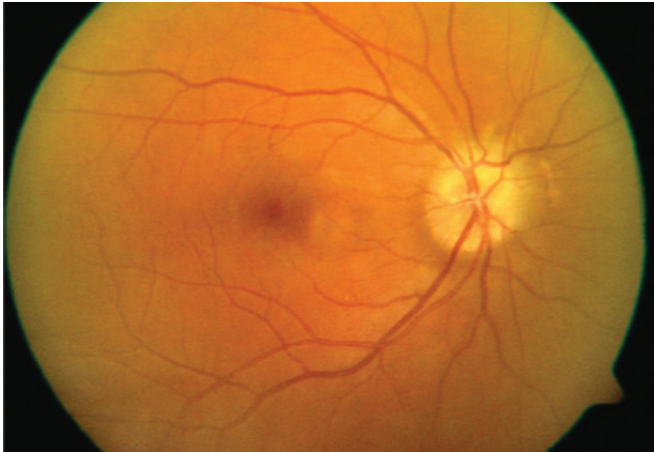
Optik sinir başı druseninin etiopatogenezinde üç mekanizma ileri sürülmüştür. Birinci mekanizmaya göre skleral kanal darlığına bağlı olarak kalsifiye cisimcikler ganglion hücrelerine bası yaparak akzoplazmik akımın azalmasına, ganglion hücrelerinin ölümüne ve retrograd akzonal dejenerasyona neden olurlar.<sup>1,2,4,11</sup> Dar skleral kanalın patogenezi etkili olduğu ileri sürülse de Floyd ve ark.'nın yayınında skleral kanal boyutlarının drusen oluşumunda etkisinin olmadığı ifade edilmiştir.<sup>12</sup> İkincisine göre anormal akzonal metabolizma oluşumlarına neden olmaktadır.<sup>13,14</sup> Üçüncü mekanizma ise optik sinir başı druseninin konjenital displastik disklerde görüldüğünü ileri sürmektedir.<sup>2,12</sup>

OSD hipermetropiye bağlı psödopapillödem, kafa içi basınç artışına bağlı gerçek papillödem, optik sinirde meninjiom veya glioma bağlı kompresif optik nöropati gibi hastalıklarla karışabilir. Yüzeysel drusen fundoskopide optik sinir üzerinde düzensiz, parlak sarı globüller olarak görülürler. Gömülü drusenin teşhisinde ve ayırıcı tanısında ultrasonografi altın standarttır.<sup>1,4</sup> B-mod ultrasonografide kalsiyuma bağlı akustik gölge veren yüksek yansımali yuvarlak yapılar olarak görülürler.<sup>4</sup> Fundus floresan anjiyografide kontrast verilmeden önce çekilen kırmızıdan yoksun görüntüde otofloresans verir ve geç fazlarda hiperfloresans görülebilir.<sup>4</sup> Diğer yöntemler ise bilgisayarlı tomografi<sup>1,4,6</sup> ve manyetik rezonans görüntüleme<sup>3</sup> (yüzeysel kalsifikasyonları gösterirler), ta-

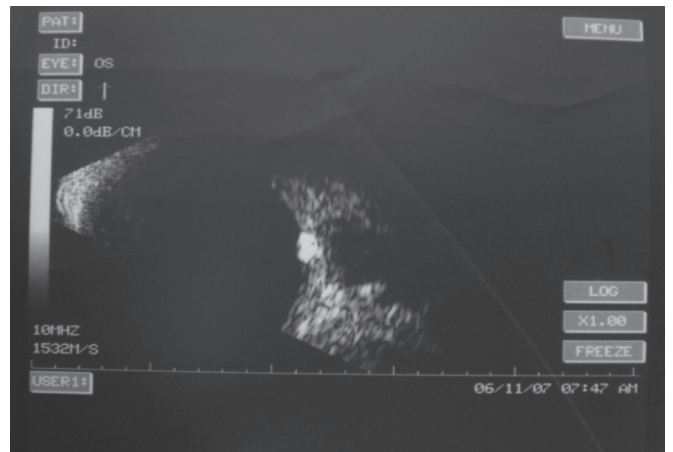
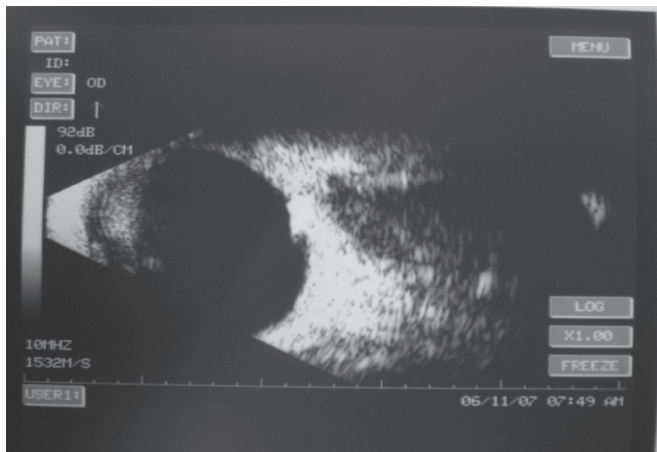rayıcı lazer oftalmoskopidir.<sup>1,3</sup> Retina sinir lifi hasarına bağlı görme alanı defekti görüldüğünden optik koherens tomografi,<sup>1,4,12</sup> otomatik perimetri ile görme alanı ölçümü<sup>1-4,6,12,15</sup> OSD takibinde kullanılmaktadır. Bu olguyu sunmadaki amacımız OSD'de optik koherens tomografi (OCT) ile retina sinir lifi defekti ve otomatik perimetri ile görme alanı defektini değerlendirmek; bu defektlerin her zaman birbiri ile uyumlu olmadığını göstermektir.

## OLGU SUNUMU

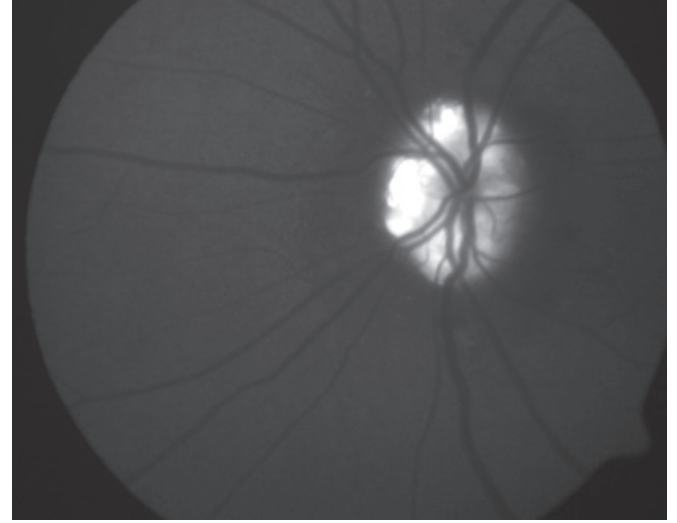
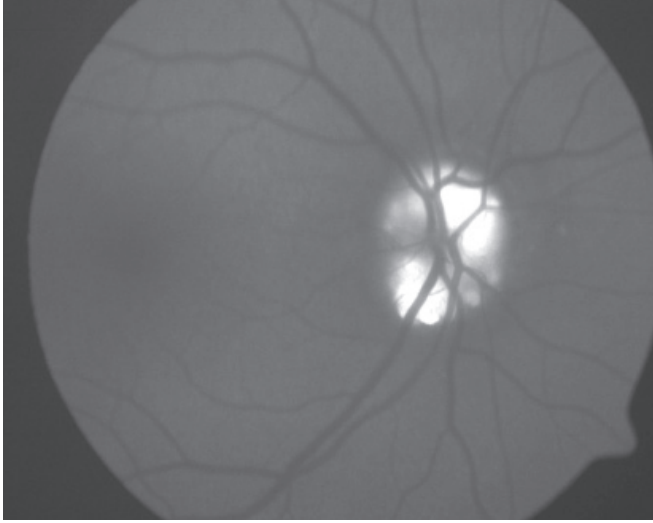
Otuz yaşında bayan olgu sağ gözünde daha az görme şikayetiyle kliniğimize başvurmuştu. Yapılan muayenesinde en iyi düzeltilmiş görme keskinliği sağ gözde 20/20 (-1.50α175), sol gözde 20/20 olarak saptandı. Biomikroskopik muayenesinde ön segmenti doğal olan olgunun göz içi basınçları sağ gözde 14 mmHg ve sol gözde 13 mmHg olarak ölçüldü. Fundus muayenesinde bilateral optik diskte kabarıklık ve sınırlarında silinme (Resim 1) görülen olguya B-mod ultrasonografi yapıldığında optik sinir üzerinde akustik gölge veren yüksek yansımali yapılar görülerek optik sinir başı drusenli tanısı kondu (Resim 2) ve kontrast verilmeden önce çekilen kırmızıdan yoksun fundus fotoğrafında drusenin otofloresans gösterdiği saptandı (Resim 3). Olguya Humphrey perimetri cihazı (Zeiss Humphrey systems, Dublin, California USA) ile yapılan santral 30-2 threshold görme ala-



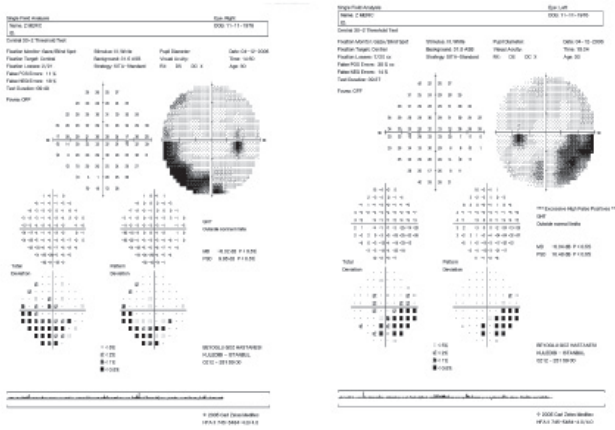
Resim 1: Fundus muayenesinde görülen bilateral optik diskte kabarıklık ve sınırlarında silinme.



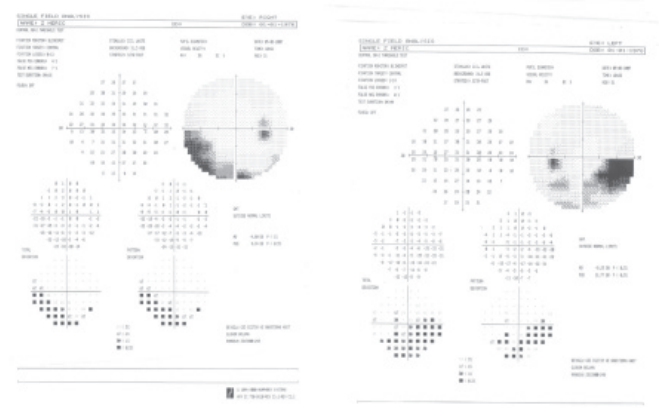
Resim 2: B-scan ultrasonografi yapıldığında optik sinir üzerinde akustik gölge veren yüksek yansımali yapılar.



**Resim 3:** Kontrast madde verilmeden önce çekilen kırmızıdan yoksun fundus fotoğrafında drusenin gösterdiği otofloresans.



**Resim 4:** Humphrey perimetri cihazı ile yapılan santral 30-2 threshold görme alanı tetkikinde görülen bilateral inferior arkuat skotom .



**Resim 5:** Üç ay sonra tekrarlanan görme alanı tetkikinde defektin aynen devam ettiği görüldü.

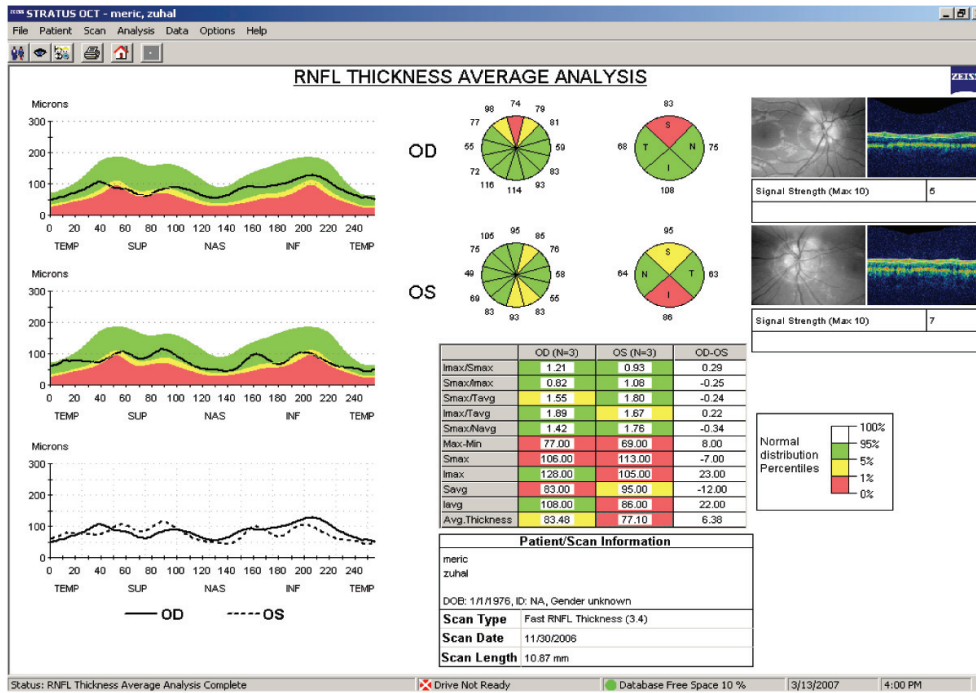
nı tetkikinde bilateral inferior altitudinal defekt saptandı (Resim 4). 3 ay sonra tekrarlanan tetkikte defektin aynen devam ettiği görüldü (Resim 5). Olgunun retina sinir lifi defektini saptamak için Zeiss Stratus 3000 OCT cihazı (Carl Zeiss Meditec, Inc, Dublin, California USA) ile yapılan OCT'de sağ gözde retina sinir lifi defekti superiorda saptandı. Superiordaki sinir lifi hasarı görme alanında görülen inferior altitudinal defekt ile uyumlu idi (Resim 6). Solda drusenin daha büyük olan olgunun OCT'sinde ise optik sinir inferiorunda sinir lifi tabakasının belirgin olarak daha ince olduğu görülmekteydi, superiorda ise kısmi incelme eşlik etmekteydi. Bu bulgu ise görme alanında saptanan inferior altitudinal defekt ile kısmi uyumsuzluk göstermekteydi.

## TARTIŞMA

OSD saptanan çoğu olgu asemptomatiktir. Ancak OSD'nin ganglion hücre aksonlarına basarak hasar verdiği böylece retina sinir lifi tabakasını inceltirerek görme alanı defekti oluşturabildiği ifade edilmektedir.<sup>1,2</sup> Walsh ve Hoyt lamina kribrosa ve skleraya yakın yerleşimli gömülü drusenin olan olgularda görme kaybına yol açan

sinir lifi hasarının ve buna bağlı görme alanı defektinin daha fazla olduğunu ifade etmişlerdir.<sup>16</sup> Katz ve ark.'nın yaptığı çalışmada 58 gömülü drusenin olan gözün sadece 3'ünde görme alanı defekti saptanmış ve derin yerleşimli drusenin ancak oftalmoskopik olarak görülebilen diğer drusenle beraberliğinde görme alanı defekti oluşturacağı ifade edilmiştir.<sup>1</sup> Kiegl'ler görünen ve gömülü optik sinir başı druseninde görme alanı defektlerini kıyaslamış ve gömülü drusende görünenlere göre otomatik perimetride ortalama defektin belirgin olarak az olduğunu göstermiştir.<sup>17</sup> Olgumuzda OSD bilateral oftalmoskopik olarak görülmekte ve belirgin görme alanı defekti oluşturmaktaydı.

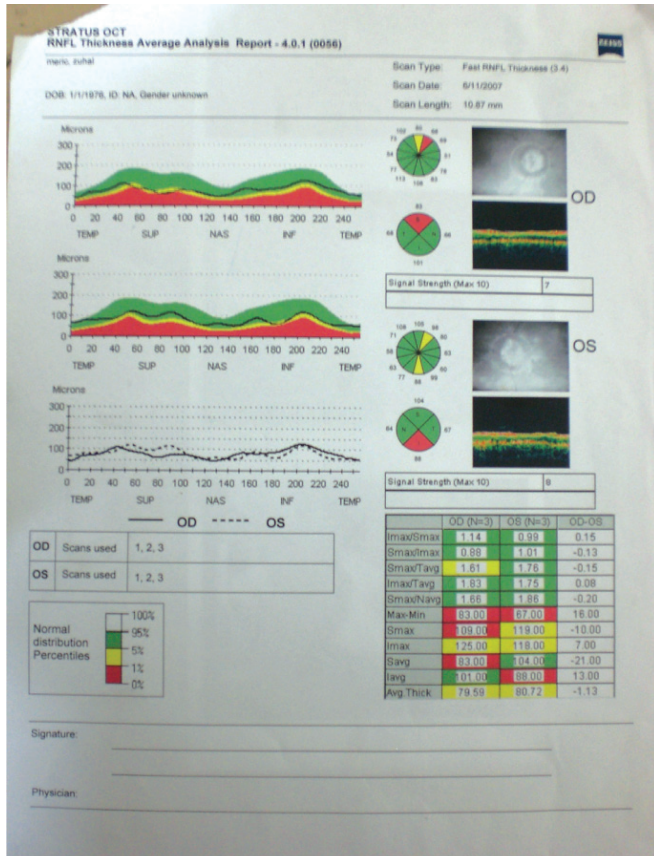
Periferik görme alanı defektine %71-75 olguda rastlanmaktadır.<sup>1,12,18</sup> Haynes ve ark. ile Calvo-Gonzales ve ark. çalışmalarında olguların hepsinde görme alanı defekti saptanmış; drusenin yeri ile görme alanı hasarının yerinin her zaman uyumlu olmadığını ifade etmişlerdir.<sup>3,4</sup> Calvo-Gonzales ve ark. azalan sıklıkla; %40'ında inferior arkuat skotom (yarısı nazal skotom), %40'ında alt yarıalan tutulumu (hafif üst yarıalan tutulumu ile beraber), %10'unda superior arkuat ve nazal skotom ile %10'unda izole nazal skotom gözlemlenmişlerdir.<sup>4</sup> Bhatt ise OSD'de



Resim 6: OCT tetkikinde sağ gözde retina sinir lifi defekti superiorda, sol gözde ise inferiorda saptandı.

a) kör noktada genişleme (%60); b) arkuat defekt veya sektörel defekt, halka skotomu ve parasantral skotom oluşturan sinir lifi defektleri, c) görme alanında genel düzensiz daralma şeklinde 3 tip defekt ifade etmiştir.<sup>6</sup> Savino ve ark. 47 gözün 12'sinde (%25) görme alanı defekti saptamış, 10 gözde kör noktada genişleme, 2 göz-

de görme alanında genel daralma gözlemlenmişlerdir.<sup>18</sup> Katz ve ark. gömülü drusenli olan 58 gözün üçünde hepsi inferior arkuat skotom olmak üzere görme alanı defekti saptamıştır.<sup>1</sup> Bizim olgumuzda da yapılan Humphrey 30-2 threshold görme alanında bilateral inferior altitudinal defekt saptanmış ve üç ay sonraki yapılan görme alanı tetkikinde de bu defektin sebat ettiği görülmüştür.



Resim 7: 6 ay sonraki OCT bulgusunda sağ gözde retina sinir lifi defekti superiorda, sol gözde ise inferiorda saptandı.

OCT 10  $\mu$  kalınlığında boylamsal çözünürlükle gözün arka segmentindeki dokulardan gelen optik yansımaları ölçer ve kesitsel retinal topografi çıkarır.<sup>12</sup> Stratus 3000 retina sinir lifi tabakası ve retina pigment epitelini değerlendirerek optik sinir başı hakkında bilgi verir ve optik sinir başı drusenli olgularında sinir lifi kaybını perimetriye göre daha erken ve daha hassas olarak gösterir.<sup>4,12,19</sup> Katz ve ark. 58 gömülü drusenli olan gözün 21'inde optik sinire 30 derecelik açılarla 12 kadrant OCT yapmışlar ve 252 kadrantın %91'inde normal veya üzeri; %72'sinde sınırda; %2'sinde anormal sinir lifi kalınlığı elde etmişlerdir. Gömülü drusende normal retina sinir lifi kalınlığı olduğu halde, fokal incelmelerin OCT ile görme alanı defektlerinden daha erken saptandığını ifade etmişlerdir.<sup>1</sup> Floyd ve ark. OCT ile skleral kanal iç başlangıç yerini retina pigment epiteli ve Bruch membranının bittiği yer olarak, dış bitiş kısmını da lamina kribrosanın bittiği yer olarak 6 kadranda işaretlemiş ve harita çıkararak skleral kanal çapını ölçmüşlerdir.<sup>12</sup> OSD olanlarda skleral kanalı kontrol grubuna kıyasla benzer veya daha büyük bulmuşlar ve Mullie ve Sanders'in<sup>11</sup> ifade ettiği gibi küçük skleral kanalın OSD'ne neden olmadığını göstermişlerdir. Bizim olgumuzda sağ gözün OCT ölçümünde superiorda, sol gözün ölçümünde ise inferiorda ve kısmi olarak superiorda retina sinir lifinde incelmeye tespit edilmiştir. Sağ gözde superiorda görülen sinir lifi incelmeye görme alanında saptanan inferior altitudinal defekt ile uyumlu iken sol gözde inferiorda belirgin olarak supe-

riorda ise kısmi olarak görülen incelve görme alanı ile kısmi uyumsuzluk göstermektedir.

OSD'nin yerinin her zaman görme alanı defektinin yerleşimi ile uyumlu olmadığını ifade eden yayınlar mevcuttur.<sup>1,3,4</sup> Literatürde OCT bulguları ile görme alanı hasar yerleşimini kıyaslayan yayına rastlamadık. OCT'de sinir lifi miktarı optik sinirin kesitsel alanı ve diskin retina yüzeyine olan mesafesi hesaplanarak ölçülmektedir. Optik sinir morfolojisini etkileyen hastalıklarda artefaktlar oluşabilmektedir.<sup>20</sup> Solda görünen drusenli olan olgumuzun OCT analizinde saptanan sinir lifi incelvesinin görme alanı hasarının yerleşimi ile kısmi uyumsuzluğunu göstermek açısından bu olgunun anlamlı olduğunu düşünmekteyiz. Bu uyumsuzluk optik disk morfolojisinin oluşturduğu kısmi artefakta bağlı olabilir. Daha anlamlı sonuç elde etmek için daha fazla optik disk drusenli olgusunda perimetri ve OCT kıyaslaması yapılması uygundur.

#### KAYNAKLAR/REFERENCES

- Katz BJ, Pomeranz HD: Visual field defects and retinal nerve fiber layer defects in eyes with buried optic nerve drusen. *Am J Ophthalmol.* 2006;141:248-253.
- Uğurlu ŞK, Sefi N, Maden A: Primer açık açılı glokoma taklit eden optik sinir drusenli. *T Klin Oftalmoloji.* 2000;9:265-268.
- Haynes RJ, Manivannan A, Walker S, et al.: Imaging of optic nerve head drusen with scanning laser ophthalmoscope. *Br J Ophthalmol.* 1997;81:654-657.
- Calvo-Gonzales C, Santo-Bueso E, Diaz-Valle E, et al.: Optic nerve drusen and deep visual field defects. *Arch Soc Esp Oftalmol.* 2006;81:269-274.
- Rosenberg MA, Savino PJ, Glaser JS: A clinical analysis of pseudopapilledema. I Population, laterality, acuity, refractive error, ophthalmoscopic characteristics, and coincident disease. *Arch Ophthalmol.* 1979;97:71-75.
- Bhatt UK: Bilateral optic disc swelling; is a CT scan necessary? *Emerg Med J.* 2005;22:827-830.
- Gittinger JW Jr., Lessell S, Bondar RL: Ischemic optic neuropathy associated with optic disk drusen. *J Clin Neuroophthalmol.* 1984;4:78-84.
- Özdek Ş, Gürelik G, Hasanreisioğlu B: Optik sinir drusenli olan diyabetik retinopatili bir olguda anterior iskemik optik nöropati. *Ret-Vit.* 2001;Özel sayı:40-43.
- Samples JR, va Buskirk M, Scults WT, et al.: Optic nerve head drusen and glaucoma. *Arch ophthalmol.* 1985;103:1678-1680.
- Katz B, Van Patten P, Rothrock JF, et al.: Optic nerve head drusen and pseudotumor cerebri. *Arch Neurol.* 1988;45:45-47.
- Mullie MA, Sanders MD: Scleral canal size and optic nerve head drusen. *Am J Ophthalmol.* 1985;99:356-359.
- Floyd MS, Katz BJ, Digre KB: Measurement of scleral canal using optic coherence tomography in patients with optic nerve drusen. *Am J Ophthalmol.* 2005;139:664-669.
- Spencer WH: Drusen of the optic disk and aberrant axoplasmic transport. The XXXIV Edward Jackson memorial lecture. *Am J Ophthalmol.* 1978;85:1-12.
- Tso MO: Pathology and pathogenesis of drusen of the optic nerve head. *Ophthalmology.* 1981;88:1066-1080.
- Moussalli MA, Sanseau A & Ebner R: Papillary drusen and ocular hypertension. *International Ophthalmology.* 2001;23:275-278.
- Walsh FB, Hoyt WF: Pseudopapilledema, pseudoneuritis, and drusen of the optic disc: elevated disc anomalies frequently confused with papilledema. 3rd ed. *Clinical neuroophthalmology.* Baltimore (MD): Williams and Wilkins. 1969;673-681.
- Kieglers HR: Comparison of functional findings with results of standardized echography of the optic nerve in optic disk drusen. *Wien Klin Wochenschr.* 1995;107:651-653.
- Savino PJ, Glaser JS, Rosenberg MA: A clinical analysis of pseudopapilledema: II, visual field defects. *Arch Ophthalmol.* 1979;97:71-75.
- Tatlıpınar S, Kadayıfçılar S, Bozkurt B, et al.: Polarimetric nerve fiber analysis in patients with visible optic nerve head drusen. *J Neuroophthalmol.* 2001;21:245-249.
- Williams ZY, Pedut-Kloizman T, Schuman JS: Disc analysis. In Yanoff M, Duker JS: *Ophthalmology* Mosby Inc. St. Louis. 2004;1463-1464.